

**SOCIEDAD VALENCIANA DE MEDICINA FÍSICA**

**LIBRO DE CASOS  
CLINICOS  
WWW.SVMEFR.ES**



**VOLUMEN 2  
AÑO: 2009-2010**

**DOLOR INGUINAL EN DEPORTISTA**

Dra. Carmen María Rodríguez Ruiz, Dr. Ismael Díaz Llopis, Dra. Sandra Mulet Perry

**PRIMERA PARTE**

Varón de 42 años que presenta dolor en ingle izquierda de nueve meses evolución e inicio brusco, presente de forma permanente y que se agudiza durante la realización de actos deportivos, llegando a ser limitante.

No presenta antecedentes médicos de interés. Trabaja como comercial y practica fútbol de forma regular, pero no de manera profesional.

A la exploración física se observa: dolor a la palpación en sínfisis del pubis y puntos gatillo en masa de aductores izquierdos. El balance articular de la cadera izquierda se encuentra limitado en comparación con el contra lateral, principalmente en la abducción. La aducción contra resistencia y la contracción isométrica de abdominales es dolorosa.

En miembros inferiores existe un acortamiento de isquiotibiales y tríceps sural. La exploración neurológica no presenta hallazgos patológicos. No hay trastornos de la alineación ni dismetría.

No presenta afectación de la articulación sacroilíaca.

¿Qué patología se puede sospechar?

¿Qué opciones de tratamiento se puede aportar desde Rehabilitación?

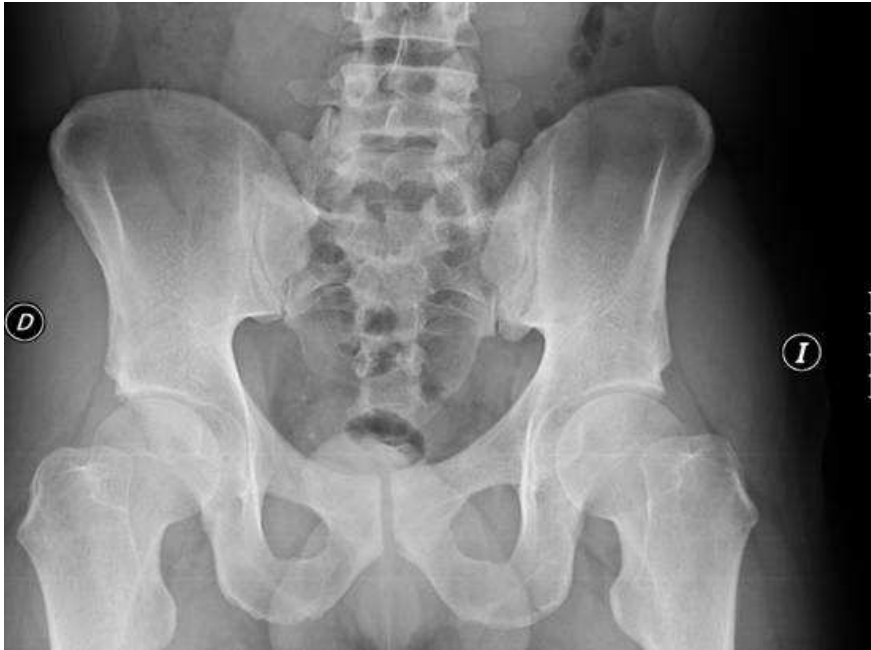## DOLOR INGUINAL EN DEPORTISTA

Dra. Carmen María Rodríguez Ruiz, Dr. Ismael Díaz Llopis, Dra. Sandra Mulet Perry

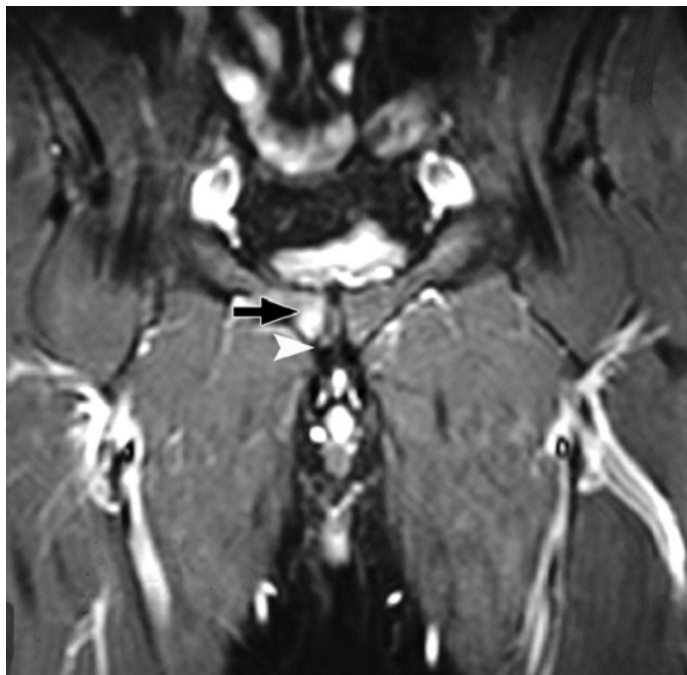
### SEGUNDA PARTE

La presencia de dolor en la zona de inserción de los aductores, en un paciente que practica fútbol de forma regular, debe hacer sospechar en la presencia de osteopatía dinámica del pubis. Se solicitó radiografía simple de pelvis y RM de la región de la sínfisis del pubis.

La radiografía mostró ligera esclerosis en sínfisis del pubis.



La RNM presentó afectación de la señal en la sínfisis púbica.



Corte coronal.

Dada la clínica y los hallazgos radiológicos se confirma el diagnóstico de osteopatía dinámica del pubis con afectación en la inserción de los aductores en la sínfisis del pubis.

El tratamiento planteado constó de dos fases.

En la primera el paciente acudió a nuestro gimnasio durante 15 sesiones para recibir electroterapia, MO en masa de aductores y US en la zona media, y ser instruido en la realización de estiramientos analíticos tanto de aductores, isquiotibiales y tríceps sural.

En la revisión a los 3 meses el paciente refirió mejoría, iniciando una actividad deportiva suave aunque persistían las molestias.

La segunda fase consistió en infiltrar con 2cc de Celestone mas 1cc de Scandicain la región de inserción de aductores en la sínfisis del pubis, y en realizar una técnica de punción seca en dos puntos gatillo en la masa muscular de los aductores izquierdos.

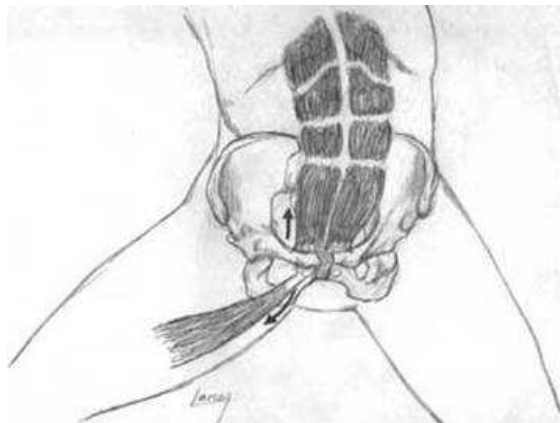
Se revisó a los 15 días refiriendo importante mejoría de los síntomas. En la exploración física había desaparecido la sintomatología, sólo persistía algún punto gatillo con menor actividad que en exploraciones previas.

Actualmente, tres meses después, el paciente se mantiene asintomático, ha vuelto a practicar fútbol y continúa con los estiramientos aprendidos.

La osteopatía dinámica del pubis es la causa mas común de dolor inguinal en deportistas. Es cinco veces mas frecuente en el varón, con edades comprendidas entre los 20-40 años. Aparece con mayor frecuencia, un 50% de los casos, en futbolistas. Otros deportes donde es frecuente encontrarlo son: corredores de larga distancia, jugadores de jockey sobre hielo, tenista, alterofilia y equitación<sup>1</sup>, aunque también hay que tener en cuenta que puede aparecer en embarazadas, post-parto, enfermedad inflamatoria intestinal, infecciones urológicas o técnicas ginecológicas<sup>2-3</sup>.

Tanto la nomenclatura como la definición de esta patología son controvertidas. La podemos encontrar como pubalgia del atleta, hernia del deportista, osteitis de pubis, entensopatía de los aductores, siendo todos ellos inespecíficos. La definición actualmente es debatida en la literatura<sup>1-4</sup>, aunque se podría definir como inflamación dolorosa del complejo insercional muscular en la zona de las ramas púbicas<sup>2</sup>.

La etiología no está clara. Algunos autores hablan de desequilibrio de la fuerza muscular de los aductores con respecto a los músculos de la pared del abdomen<sup>5</sup>, sobreuso, microtraumas repetitivos del recto abdominal y aductores en el pubis, etc.



Se describen dos formas de presentación clínica dependiente de la zona con mayor afectación:

- Tendinitis insercional de los aductores: presenta dolor inguinal irradiado a cara interna del muslo, aparecerá en cara interna del pie con el tiro a puerta o cambios de dirección durante la carrera.
- Insuficiencia de la pared abdominal: se caracteriza por dolor en región suprapúbica, irradiado a cara interna muslo o canal inguinal. Se intensifica con maniobras de valsasva.

En la exploración valoraremos la existencia de diferencias en los arcos de movilidad en ambas caderas y la presencia de dolor en el trabajo de aductores y musculatura abdominal. Debemos descartar patología lumbar y de la articulación sacroilíaca. Hay que tener en cuenta una serie de factores que pueden influir en la aparición de esta patología y que deberemos explorar, y preguntar.

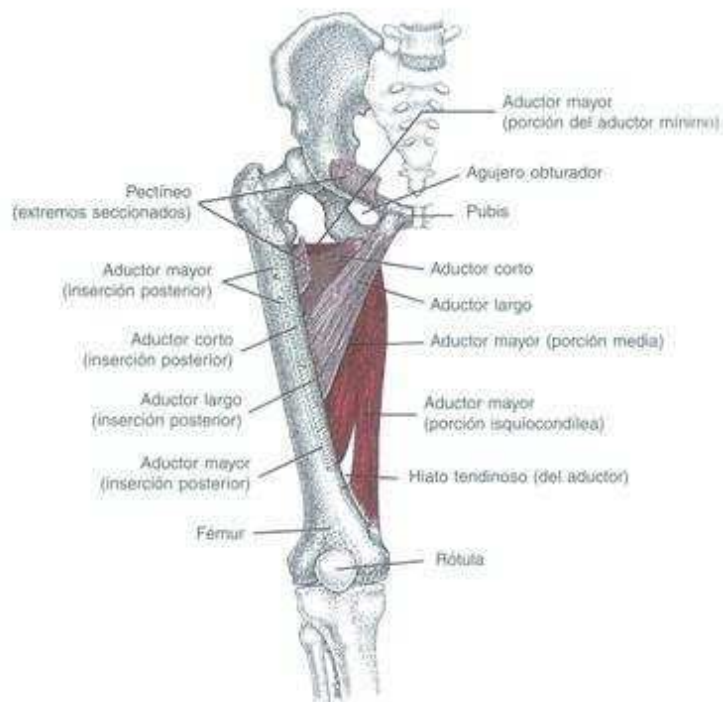
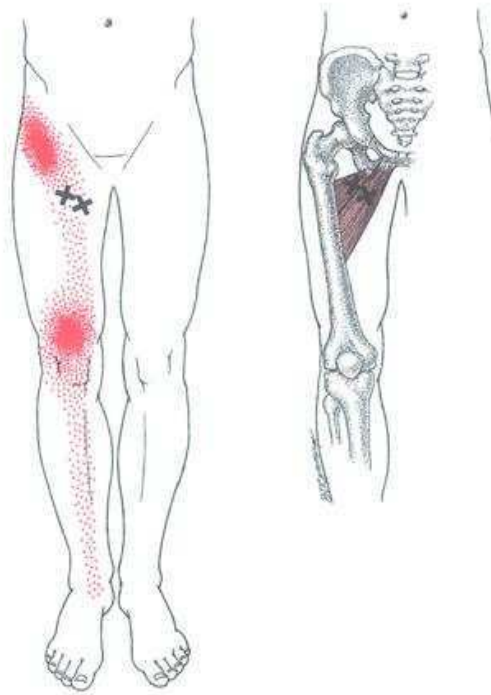
<b>• Factores intrínsecos:</b>	<b>• Factores extrínsecos:</b>
<ul style="list-style-type: none"><li>- Alteraciones estáticas posturales (ej. acortamiento de lo miembros inferiores)</li></ul>	<ul style="list-style-type: none"><li>- Microtraumatismos repetitivos</li></ul>
<ul style="list-style-type: none"><li>- Sobreuso del aductor</li></ul>	<ul style="list-style-type: none"><li>- Déficit de recuperación</li></ul>
<ul style="list-style-type: none"><li>- Displasia de cadera</li></ul>	<ul style="list-style-type: none"><li>- Sobreentrenamiento</li></ul>
<ul style="list-style-type: none"><li>- Hiperlordosis lumbar</li></ul>	<ul style="list-style-type: none"><li>- Mal gesto deportivo</li></ul>
<ul style="list-style-type: none"><li>- Deficiencias de pared abdominal</li></ul>	<ul style="list-style-type: none"><li>- Terreno deportivo</li></ul>
<ul style="list-style-type: none"><li>- Dismetría extremidades</li></ul>	
<ul style="list-style-type: none"><li>- Anteversión pelvis</li></ul>	

La realización de pruebas diagnósticas puede ser útil para el diagnóstico principalmente la radiografía simple de pelvis y la RM.

El tratamiento se plantea inicialmente conservador. El paciente cesará la actividad deportiva. Se trabajará aductores, abductores, recto anterior del abdomen y oblicuos. Inicialmente se llevará a cabo estiramientos progresivos e isométricos para conseguir un equilibrio entre los diferentes grupos musculares de la cintura pélvica. Progresivamente se realizará un programa de potenciación para obtener una estabilización lumbo-pélvica.

Puede utilizarse conjuntamente electroterapia.

Si el paciente no mejora o lo hace de forma leve, se puede infiltrar de forma local los puntos dolorosos. A nivel de la inserción de la musculatura en la sínfisis del pubis se utiliza la infiltración con corticoides y anestésico local. Si encontramos puntos de dolor miofascial en la musculatura se puede realizar punción seca.



Estudios han demostrado que el ejercicio es un componente básico de la rehabilitación en el dolor inguinal en atletas. Este debe ser progresivo desde una posición estática a funcional.<sup>4</sup>

## BIBLIOGRAFÍA:

- 1.- Lisa M. Tibor, M.D., and Jon K. Sekiya, M.D. Differential Diagnosis of Pain Around the Hip Joint. *Arthroscopy: The Journal of Arthroscopic and Related Surgery*, Vol 24, No 12 (December), 2008: pp 1407-1421.
- 2.- Castro, G. Osteopatía dinámica del pubis. Un reto para el médico del deporte. [www.amedcoencolombia.org/download/articulo%202.pdf](http://www.amedcoencolombia.org/download/articulo%202.pdf)
- 3.- McCarthy, A. Treatment of osteitis pubis via the pelvic muscle. *Manual Therapy* 2003 8 (4), 257-256.
- 4.- Machotka, Z. Kumar, S. A systematic review of the literature on the effectiveness of exercise therapy for groin pain in athletes. *Sports medicine, arthroscopy, rehabilitation, therapy and technology*. 2009 Mar 31;1(1):5.
- 5.- Adam C. Zoga, MD. Athletic Pubalgia and the "Sports Hernia": MR Imaging Findings<sup>1</sup>. *Radiology: Volume 247: Number 3—June 2008*
- 6.- Olivé, R. Osteopatía dinámica. El fútbol orígenes, fisiología, lesiones más frecuentes y medidas preventivas. *Salud dinámica* N° 6. p. 64-71. Área científica Menarini.
- 7.- Travell y Simons. Músculos aductores de la cadera. Dolor y disfunción miofascial. Volumen 2. *Extremidades inferiores*. 1º ed. Madrid: Panamericana; 2004. p. 357-388.

CASO CLÍNICO (Mes de enero 2010)

LUMBALGIA, SIMULACIÓN O REALIDAD  
Hospital Doctor Peset de Valencia

Autores: M<sup>a</sup> Amparo Serrano  
Reche, Eduardo Perez Bocanegra  
y Marta Garcia Mifsud

PRIMERA PARTE

Paciente varón de 42 años, que acude a consulta por un cuadro de tres meses de evolución, de dolor lumbar irradiado hasta ambas rodillas de predominio en la derecha, con disminución de la sensibilidad, y similar a episodios previos. No toma medicación. Está de baja por lumbalgia desde hace tres meses.

Antecedentes personales: Profesión: chofer de camión de basura. Intervenciones quirúrgicas: Artrodesis transpedicular por estenosis lumbar con laminectomía más discectomía L5-S1, hace tres años.

Exploración Física: Se observa cicatriz longitudinal lumbo-sacra sin alteraciones, no se aprecian asimetrías ni atrofias musculares. La palpación es dolorosa en espinosas lumbares, sin contracturas musculares. Reflejos osteotendinosos presentes y simétricos. Maniobras radiculares dudosas. Hipoalgesia territorio S1 derecho sin anestesia, resto sin alteraciones sensitivas. No presenta alteraciones a nivel de esfínteres. Balance muscular de miembros superiores e inferiores 5/5 excepto tibial anterior y tríceps sural derechos 4+/5. Actitud defensiva a la movilización del raquis por referencias dolorosas, sin topografía definida con movilidad de tronco conservada. Distancia dedo-suelo 42 cm.

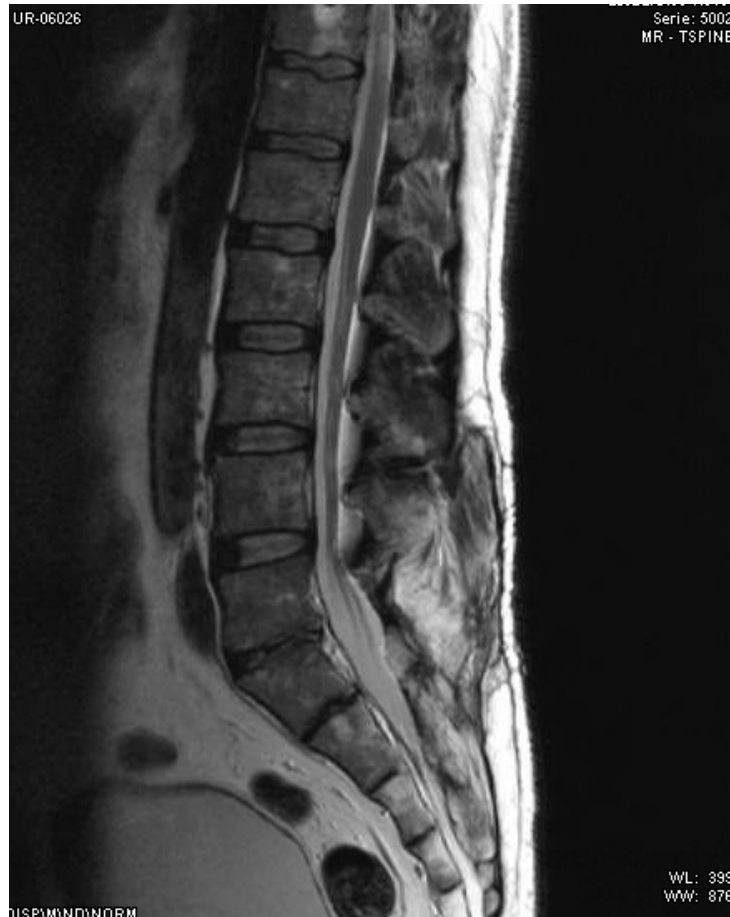¿Qué pruebas complementarias solicitarías?

¿Qué tratamiento aconsejarías desde el Servicio de Rehabilitación?

Nos encontramos ante un caso con sospecha diagnóstica de lumbalgia inespecífica sin señales de alerta. Pero con signos psicosociales de mal pronóstico funcional, como son: la no mejoría en menos de 6 semanas, conductas inadecuadas de evitación, reducción del grado de actividad y factores laborales. También podríamos sospechar que se trata de un simulador, pero es preciso huir de apreciaciones generales y precipitadas, que no harían sino empeorar el estado del paciente y quebrar su confianza en nosotros amplificando, además, un componente temeroso que abrirá la vía hacia la depresión. Es necesario evitar el distress iatrogénico.<sup>ii</sup>

Ante dicha sospecha realizamos las siguientes pruebas diagnósticas con sus consiguientes resultados:

Resonancia Magnética Lumbar: Cambios postquirúrgicos. Degeneración Discal L5-S1 con espondilosis. Leve protrusión difusa L4-L5. Cono medular y raíces no muestran hallazgos de significación radiológica.



Electromiografía, Electroneurografía y Onda F de miembros inferiores: Conclusiones: Datos sugerentes de radiculopatía L4 bilateral y S1 derecha, crónica, no activa, de grado leve.

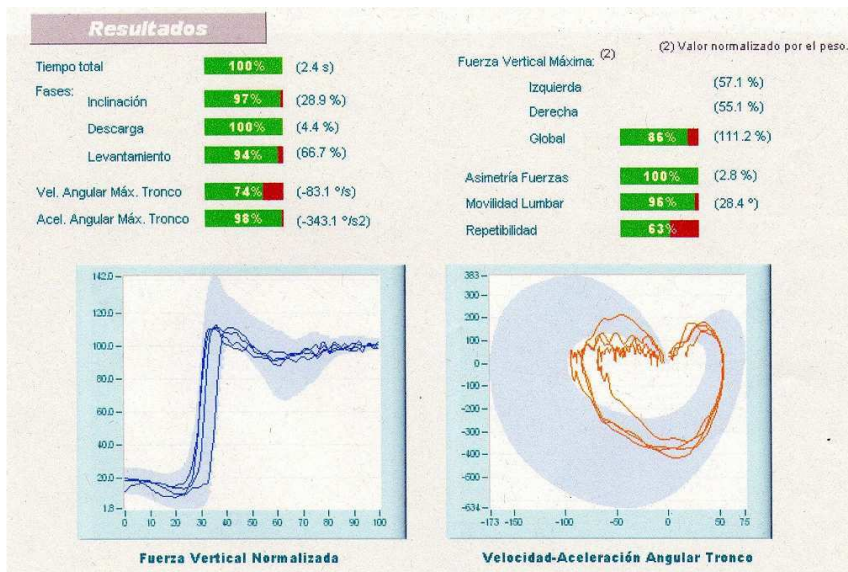
EMG Summary Table									
	Spontaneous					MUAP			Recruitment
	IA	Fib	PSW	Fasc	H.F.	Amp	Dur.	PPP	Pattern
D. TIB ANTERIOR	N	None	None	None	None	N	N	1+	Submax.
D. PERON LONGUS	N	None	None	None	None	N	N	N/1+	Incoord.
D. GASTROCN (MED)	N	None	None	None	None	N	1+	1+	Submax.
D. VAST LATERALIS	N	None	None	None	None	1+	1+	1+	
I. VAST LATERALIS	N	None	None	None	None	1+	1+	1+	
I. TIB ANTERIOR	N	None	None	None	None	1+	N	1+	Incoord.
I. GASTROCN (MED)	N	None	None	None	None	N	N	N	
I. PERON LONGUS	N	None	None	None	None	N	N	N	

Ante la presencia de pruebas complementarias no concluyentes se solicita una valoración por la Unidad de Valoración Funcional mediante el sistema de Valoración Funcional de Lumbalgias NedLumb/IBV.

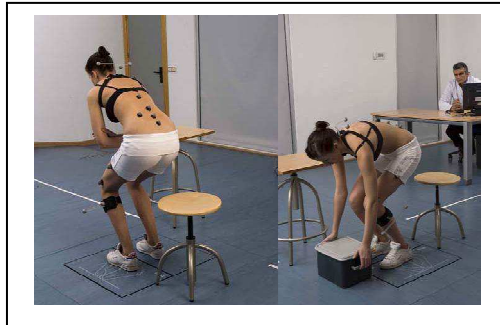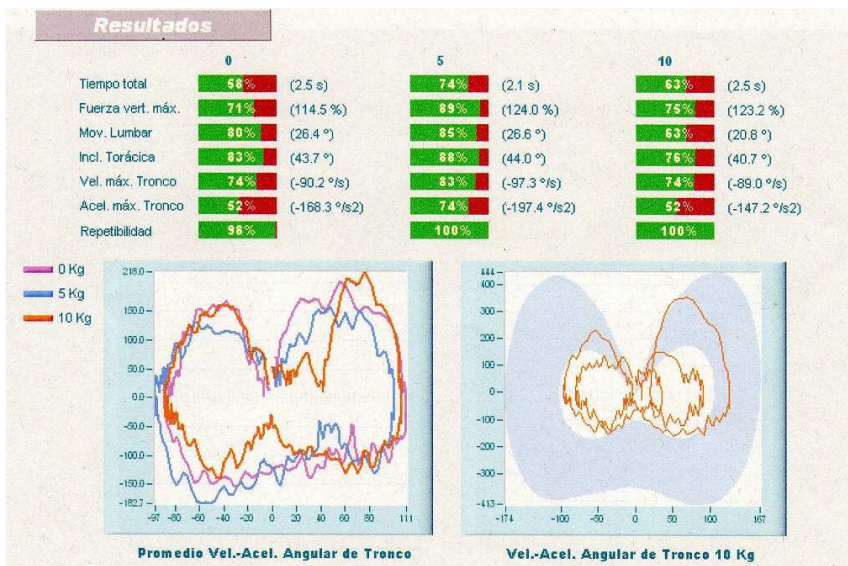


Imagen de modelo realizando la prueba.

Valoración levantarse de una silla



Valoración levantar peso



Resultado valoración funcional lumbar: El análisis biomecánico objetiva un movimiento alterado tanto en el gesto de levantamiento de la silla como en el de levantamiento de peso. Se genera un impulso de baja energía, con movilidad lumbar conservada en la prueba de la silla. No existe asimetría de fuerzas que indique una acción de descarga. No se observa alteración en los componentes de flexión y de extensión del raquis pero se observa menor velocidad. El análisis funcional de raquis lumbar del paciente es compatible con un movimiento con características no fisiológicas en las condiciones de medida realizada.

El paciente realizó cuatro meses de rehabilitación dirigida en gimnasio con 4 sesiones semanales de: Radar pulsante lumbar, ejercicios de estiramientos, potenciación y de relajación del raquis. Aconsejando mantener natación en piscina. Durante dicho periodo se realizaron las pruebas diagnósticas anteriormente especificadas.

Debido a la no mejoría de la sintomatología a pesar del tratamiento realizado, el paciente es remitido al servicio de Cirugía Ortopédica y Traumatología, que desestima cualquier intervención quirúrgica.

Atendiendo a las pruebas realizadas y tras completar el tratamiento Rehabilitador pautado el paciente es dado de alta del Servicio de Medicina Física y Rehabilitación. Se envía informe para su médico de cabecera, adjuntando los resultados de las pruebas realizadas, concluyendo que las molestias referidas por el paciente no le impiden desempeñar su trabajo habitual. El paciente ha estado ocho meses de baja y tras el alta de Rehabilitación refiere que iniciará su actividad laboral en dos semanas.

## DISCUSIÓN Y CONCLUSIONES

La lumbalgia representa la patología que produce con mayor frecuencia una limitación de la actividad en la población de menos de 45 años. Se conoce que entre el 70-90% del gasto económico se produce debido a la incapacidad laboral transitoria que genera esta patología. Existen muchos estudios que relacionan la conducción de vehículos con la aparición de lumbalgias, ciatalgias y hernia discal. Se ha demostrado que la presión intradiscal aumenta con la sedestación ocasionando desordenes metabólicos al disco. Numerosos estudios sobre la relación lumbago-trabajo sugiere que el impacto de los factores psicosociales y del entorno es más importante que el de los factores físicos y mecánicos<sup>iii</sup>.

A menudo se usa sólo una palabra para calificar el estado del paciente: "simulador". Sin embargo, la adopción de una terminología unitaria y específica, acorde con la compleja naturaleza del fenómeno, es una tarea esencial en cualquier enfoque de la situación individualizada de cada paciente. Por ello parece esencial el diagnóstico por etapas e introducir los conceptos de estilo de respuesta anormal o distorsionado (ERAD), estilo de respuesta no fidedigno (ERNOF) o simulación verdadera<sup>2</sup>.

La prescripción de pruebas diagnósticas de imagen (Rx convencional, TAC, RMN o Gammagrafia) no mejora el tratamiento de los casos de lumbalgia en los que no existen señales de alerta. Nivel de evidencia A<sup>1</sup>.

Las imágenes de protrusión y herniación discal también se observan tan frecuentemente en pacientes con dolor de espalda como en sujetos sanos, y sólo son relevantes en los casos en los que existen signos clínicos y exploratorios que demuestran compresión radicular (=señales de alerta). En el resto de los supuestos son hallazgos causales y clínicamente irrelevantes. Nivel de evidencia A<sup>1</sup>.

A partir de las 2-6 semanas con lumbalgia, el ejercicio es efectivo a medio plazo para mejorar el dolor, el grado de actividad y el retorno al trabajo. Nivel de evidencia A<sup>1</sup>.

En el paciente que no ha regresado a su trabajo entre 4 y 12 semanas después del inicio del episodio de lumbalgia, cuanto más largo sea el período de absentismo laboral menor es la posibilidad de que alguna vez vuelva al trabajo, y la mayoría de los tratamientos son incapaces de lograr el retorno al trabajo después de un período prolongado de absentismo. Nivel de evidencia A<sup>1</sup>.

Los antecedentes de episodios de lumbalgia, y la mayor duración de los episodios previos, predicen un mayor riesgo de recurrencia de nuevos episodios (pero no su duración) Nivel de evidencia B<sup>1</sup>.

NedLumb/IBV es un sistema integral para la valoración de lumbalgias que proporción a una prueba complementaria objetiva, fiable y de fácil interpretación. Permite, a partir de la caracterización de un gesto de la vida diaria de un paciente con dolor lumbar y de sus diferencias con la normalidad, realizar una valoración funcional objetiva con una doble utilidad, cuantificar su daño y controlar su evolución. Al mismo tiempo, permite detectar comportamientos de no colaboración o simulación, debido al sistema de medida y a la posibilidad de registro de datos analizando su repetibilidad y coherencia con el resto de valoraciones. Integra la tecnología biomecánica más avanzada de registro de fuerzas y de movimientos para la evaluación funcional del raquis lumbar y, de forma complementaria, utiliza una base de datos de normalidad que ayuda a caracterizar un patrón fisiológico de movimiento. Permite detectar comportamientos de no colaboración o exageración de la patología<sup>iv</sup>.

Si reflexionamos sobre el caso clínico expuesto, raramente podemos calificar de entrada al paciente de simulador, en principio y a lo sumo, podemos sospechar un “estilo de respuesta anormal o distorsionado” de lumbalgia inespecífica sin señales de alerta, pero con signos psicosociales de mal pronóstico funcional. A pesar de que la evidencia no recomienda la realización de pruebas de imagen ante lumbalgia inespecífica sin señales de alerta, somos muchos los profesionales que realizamos dichos estudios para ratificar nuestra actuación. Sin embargo mediante el sistema de valoración funcional lumbar podemos objetivar la presencia de movimientos de características no fisiológicas en los pacientes, que inducen a confirmar la sospecha de simulación, permitiendo al evaluador, en este momento es el médico Rehabilitador, decidir sobre propuestas de incapacidad o alta por simulación.

<sup>i</sup> ~~Guía de Práctica Clínica Lumbalgia Inespecífica.~~ Versión española de la Guía de Práctica Clínica del Programa Europeo COST B13 <http://www.kovacs.org/Imagenes/Guia%20Lumbalgia.pdf>

<sup>ii</sup> Aso Escario J, Martínez-Quiñones JV, Arregui Calvo R. Simulación en patología espinal. Ed: Grupo 2 Comunicación Médica. 2005.

<sup>iii</sup> Sauné Castillo M, Arias Anglada R, Lleget Maymó I, Ruiz Bassols A, Escribà Jordana JM, Gil M. Estudio epidemiológico de la lumbalgia. Análisis de factores predictivos de incapacidad. Rehabilitación. 2003;37: 3-10.

<sup>iv</sup> Cuadernos de biomecánica. Valoración funcional. [www.ibv.org/informacion/index.html](http://www.ibv.org/informacion/index.html)

---

CASO CLÍNICO (Mes de NOVIEMBRE 2009)

TRASTORNO VASOMOTOR DEL MIEMBRO SUPERIOR DERECHO

Dras. Carmen María Rodríguez Ruíz y Gloria López García

PRIMERA PARTE

Paciente mujer de 40 años remitida por alteraciones en miembro superior derecho. Refiere cuadro de dos años de evolución de parestesias y cambios de coloración en mano derecha, sobre todo en invierno. Sensación de presión en región supraclavicular derecha e imposibilidad para mantener el miembro superior derecho elevado por encima de los hombros durante largos periodos de tiempo. No presenta dolor, ni alteración en la función.

Trabaja con administrativa utilizando frecuentemente el ordenador.

En los antecedentes personales destacan intervenciones quirúrgicas realizándose exéresis de quiste en mama y quistes retrorrectales. Menopausia precoz

A la exploración física cervical no se aprecia alteración en la movilidad, ni presencia de masas o trigger points. En el miembro superior derecho se observa aumento de la coloración en mano, sin atrofiás, con un balance de todos los grupos musculares de 5/5, sensibilidad no alterada, ROTs bilaterales presentes y simétricos. Al realizar las pruebas de provocación del Síndrome del desfiladero torácico (Test de Adson, Roos y Wright-Mac Kinnon) se produce disminución del pulso radial, claudicación del miembro superior derecho y parestesias principalmente en tercer, cuarto y quinto dedo.

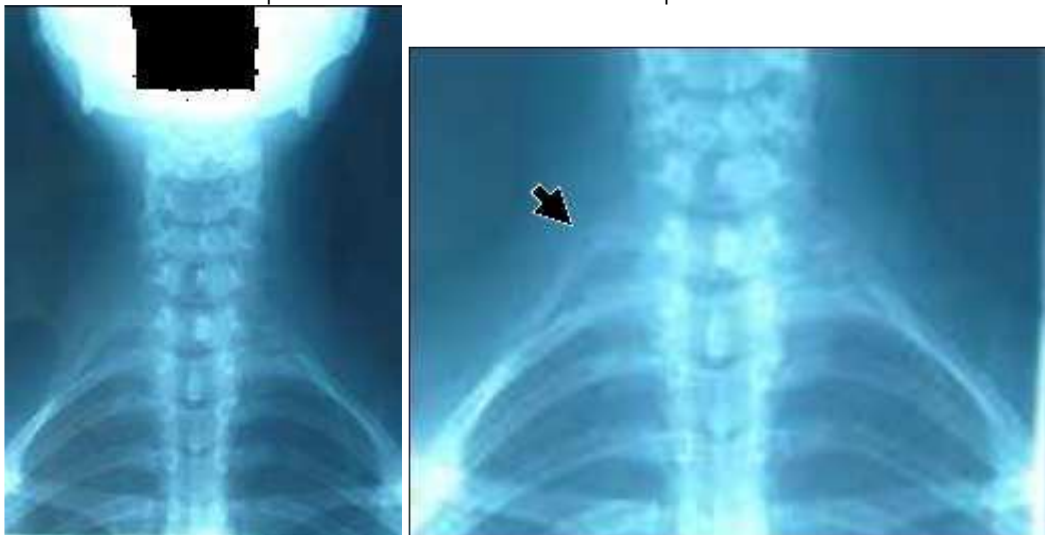
¿Qué pruebas estarían indicadas en este caso?

¿Qué tratamiento puede ofrecerse desde el Servicio de Rehabilitación?

## SEGUNDA PARTE

Ante la sospecha de Síndrome del desfiladero torácico se solicitó evaluación radiológica de columna cervical y tórax.

En la Rx cervical se aprecia presencia de costilla cervical bilateral en C7, además la costilla derecha presenta una articulación anómala en su porción media.

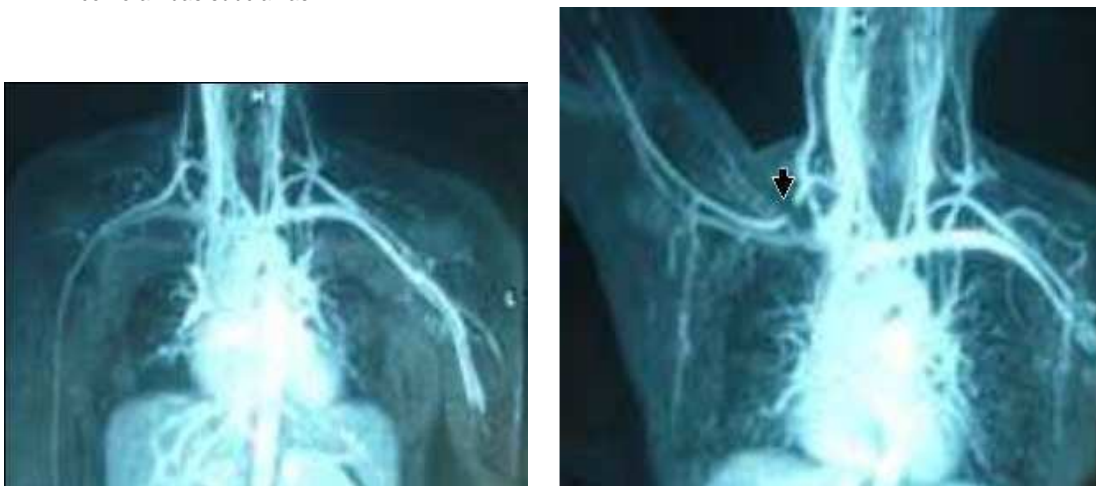

Debido a la clínica vascular que presentaba la paciente, se solicitó angio resonancia magnética de troncos supraaórticos.

El informe de la Angio Resonancia destacó:

En reposo:

Fase arterial con salida de troncos supraaórticos de características normales, así como ambas subclavias.



Al realizar la maniobra de Wright-Mac Kinnon1:  
Se observa defecto de repleción en A. Subclavia derecha.

---

Se optó por un enfoque conservador basado en correcciones posturales, ejercicios cervicoescapulares y armonización de la ventilación<sup>3-4</sup>

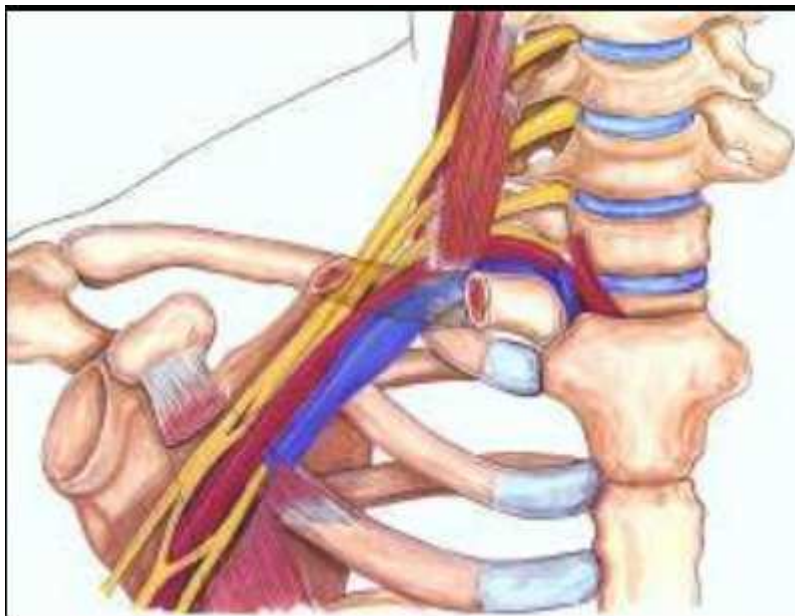
Las correcciones posturales buscan educar al paciente para evitar la posición de "hombros caídos", favorecedora del síndrome del desfiladero torácico,

Los ejercicios cervico escapulares fortalecerán los músculos erectores del raquis, y los denominados abridores del desfiladero tóracobraquial (serrato mayor, pectoral menor, trapecio superior y elevador de la escápula).

La armonización de la ventilación se recomienda para intensificar la respiración diafragmática y costal baja, evitando así la utilización excesiva de escalenos e inspiratorios accesorios que tienden a cerrar el desfiladero tóracobraquial.

La paciente tras 4 semanas de tratamiento presentó una mejoría importante de los síntomas. Disminuyendo el número de episodios y el grado de los mismos. Actualmente continúa realizando tratamiento autorehabilitador en domicilio, se realizan revisiones periódicas en consulta y se mantiene la estabilidad clínica.

El Síndrome del desfiladero torácico tiene una incidencia entre el 0,3 y el 2% de la población<sup>1</sup>. Se debe a la compresión del paquete vículo-nervioso del miembro superior en alguno de los puntos de su recorrido, secundario a una alteración anatómica: costilla cervical, variaciones en las inserciones de los escalenos, etc. o a un desequilibrio en la musculatura cervical y de la cintura escapular <sup>2</sup>



La presentación clínica suele dividirse en dos grupos, vascular 5-10% y neurológica 90-97% de los casos, siendo la base del diagnóstico<sup>3</sup>. Existen pruebas de provocación que reproducen la clínica como son la maniobra de Adson, Wright-Mac Kinnon, Roos, etc. Es necesario la presencia de al menos dos de ellas positivas<sup>1</sup>.

La realización de exámenes complementarios se utiliza principalmente para establecer el lugar de la compresión y el agente causante<sup>2</sup>.

En cuanto al tratamiento, actualmente no existe conducta estandarizada. Se recomienda como primera línea de actuación la conservadora. Ésta ha demostrado efectividad y reducción de los síntomas, mejorando la función, aunque no se ha establecido que tipo de tratamiento conservador es el mejor<sup>3</sup>.

La vía quirúrgica de entrada se reserva para aquellos casos con sintomatología neurológica grave o la concurrencia de complicaciones arteriales o venosas<sup>2</sup>

- 
- 1.- Lovic A. Rojo Manaute J. Síndrome compresivo del estrecho torácico. europatías compresivas y de atrapamiento. Madrid: Momento médico Iberoamericana; 2007. p. 167-182.
  - 2.- Mayoux-Benhamou MA. Mignon E. Seror P. Diagnóstico y tratamiento de los síndromes por compresión en el desfiladero cervicotoracobraquial. Papel de la rehabilitación. Encyclopédie Medico-Chirurgicale. 2003
  - 3.- Vanti C. Natalini L. Romeo A. Conservative treatment of thoracic outlet syndrome, a review of the literature. *Eura Medicophys* 2007; 43:55-70.
  - 4.- Carla A. Crosby, Marwan A. Conservative treatment for thoracic outlet syndrome. *Hand Clin* 20 (2004) 43-49.